



PERÚ

Ministerio
de Trabajo
y Promoción del Empleo

Seguro Social de Salud
EsSalud

INSTITUTO DE EVALUACIÓN DE TECNOLOGÍAS EN SALUD E INVESTIGACIÓN – IETSI



DICTAMEN PRELIMINAR DE EVALUACIÓN DE TECNOLOGÍA SANITARIA N. ° 055-SDEPFYOTS-DETS-IETSI-2017 USO DE ^{99m}Tc-CIPROFLOXACINA EN GAMMAGRAFÍAS ÓSEAS PARA LA DETECCIÓN DE INFECCIONES EN PRÓTESIS ARTICULARES



SUBDIRECCIÓN DE EVALUACIÓN DE PRODUCTOS FARMACEÚTICOS Y
OTRAS TECNOLOGÍAS SANITARIAS-SDEPFYOTS

DIRECCIÓN DE EVALUACIÓN DE TECNOLOGÍAS SANITARIAS-DETS

INSTITUTO DE EVALUACIÓN DE TECNOLOGÍAS EN SALUD E
INVESTIGACIÓN-IETSI

SEGURO SOCIAL DE SALUD-ESSALUD



Octubre, 2017



IETSI
INSTITUTO
DE EVALUACIÓN
DE TECNOLOGÍAS
EN SALUD E
INVESTIGACIÓN

EQUIPO REDACTOR:

1. Fabián Alejandro Fiestas Saldarriaga – Gerente, Dirección de Evaluación de Tecnologías Sanitarias - IETSI-ESSALUD.
2. Maribel Marilú Castro Reyes – Sub Gerente, Subdirección de Evaluación de Productos Farmacéuticos y Otras Tecnologías - IETSI-ESSALUD.
3. Verónica Victoria Peralta Aguilar – Directora, Dirección de Evaluación de Tecnologías Sanitarias - IETSI-ESSALUD.
4. Francis Janice Rojas Rodríguez – Equipo Técnico Evaluador, Subdirección de Evaluación de Productos Farmacéuticos y Otras Tecnologías - IETSI-ESSALUD.
5. Paula Alejandra Burela Prado – Equipo Técnico Evaluador, Subdirección de Evaluación de Productos Farmacéuticos y Otras Tecnologías - IETSI-ESSALUD.
6. Daniel Arturo Santos Orihuela – Médico Nuclear, Jefe de Servicio de Medicina Nuclear, Hospital Nacional Guillermo Almenara Irigoyen - ESSALUD.
7. Arlene Mónica García Raymondi – Médica Nuclear, Jefa de Servicio de Medicina Nuclear, Hospital Nacional Edgardo Rebagliati Martins - ESSALUD.

CONFLICTO DE INTERÉS

Los miembros del equipo redactor manifiestan no tener conflicto de interés de tipo financiero respecto al producto farmacéutico evaluado.

FUENTES DE FINANCIAMIENTO

Seguro Social de Salud – ESSALUD.

CITACIÓN

IETSI-EsSalud. Uso de ^{99m}Tc-Ciprofloxacina en gammagrafías óseas para la detección de infecciones en prótesis articulares. Dictamen Preliminar de Evaluación de Tecnología Sanitaria N. ° 055-SDEPFYOTS-DETS-IETSI-2017. Lima, Perú. 2017.

LISTA DE ABREVIATURAS



DIGEMID Dirección General de Medicamentos y Drogas

EMA Agencia Europea de Medicamentos

FDA Administración de Drogas y Alimentos

GPC Guías de Práctica Clínica

IADO Infección asociada a dispositivos ortopédicos

MA Meta Análisis

NICE National Institute of Care and Health Excellence

NMA Network Meta-Análisis

RS Revisiones Sistemáticas

WOS Web of Science

SEMN Sociedad Europea de Medicina Nuclear

SMNIM Sociedad de Medicina Nuclear e Imagen Molecular

PET Tomografía de emisión de positrones

ECA Ensayos clínicos aleatorizados de fase III



CONTENIDO



I. RESUMEN EJECUTIVO	5
II. INTRODUCCIÓN	7
A. ANTECEDENTES	7
B. ASPECTOS GENERALES	8
C. TECNOLOGIA SANITARIA DE INTERES	10
III. METODOLOGÍA	11
A. ESTRATEGIA DE BUSQUEDA	11
B. TERMINOS DE BUSQUEDA	12
C. CRITERIOS DE ELEGIBILIDAD	12
IV. RESULTADOS	13
A. SINOPSIS DE LA EVIDENCIA	14
B. DESCRIPCION DE LA EVALUACIÓN DE LA EVIDENCIA	15
i. ENSAYOS CLÍNICOS	15
VI. DISCUSION	24
VII. CONCLUSIONES	26
VIII. RECOMENDACIONES	27
IX. REFERENCIAS BIBLIOGRAFICAS	28
X. ANEXO N° 1: Condiciones de uso.....	29



I. RESUMEN EJECUTIVO

- Las infecciones asociadas a dispositivos ortopédicos pueden significar un gran reto para su diagnóstico. Los métodos convencionales de diagnóstico por imágenes (rayos x, tomografías computarizadas, resonancia magnética y ultrasonido) son útiles más no son específicos para la detección de infecciones. En la actualidad, el uso de radiofármacos para la detección de infecciones por imagenología muestra los cambios a nivel patofisiológico a diferencia de los grandes cambios estructurales que sólo proveen las pruebas convencionales por imágenes sin el uso de radiofármacos.
- De esta manera, el ^{99m}Tc-Ciprofloxacina es un radiofármaco desarrollado para mejorar la sensibilidad y especificidad de las pruebas de diagnóstico de inflamación e infección como lo son las que se desarrollan en prótesis articulares post-quirúrgicas. La presente evaluación de tecnología sanitaria presenta la evidencia científica encontrada acerca del uso de ^{99m}Tc-Ciprofloxacina en gammagrafías óseas para la detección de infecciones en prótesis articulares.
- Tras la búsqueda sistemática de evidencia científica, no se encontraron guías de práctica clínica que hayan descrito el uso de ^{99m}Tc-Ciprofloxacina para los procedimientos de gammagrafías óseas. Tampoco se encontraron estudios del tipo revisiones sistemáticas o evaluaciones de tecnología sanitarias que hayan evaluado ^{99m}Tc-Ciprofloxacina como intervención diagnóstica en la población de interés.
- Sin embargo, se encontraron estudios primarios, de los cuales se seleccionaron cinco ensayos clínicos de metodología moderada a buena, en las que se evaluó ^{99m}Tc-Ciprofloxacina en población de pacientes de nuestra pregunta PICO. Las interpretaciones por imágenes de los evaluadores independientes fueron ciegas al diagnóstico y resultados paralelos de las imágenes y pruebas de comparación, confirmatorias de infección. Los resultados de los cinco estudios son consistentes es mostrar una buena sensibilidad (80 % - 90 %) y especificidad (70 % - 80 %) de ^{99m}Tc-Ciprofloxacina frente a otros comparadores radiofármacos.
- Es importante mencionar que el mercado peruano cuenta únicamente con el isótopo radioactivo Tecnecio-99m para ser usado como radiotrazador para este tipo de moléculas. Por lo tanto, el ^{99m}Tc-Ciprofloxacina es la única alternativa disponible en el mercado peruano para la realización de gammagrafías óseas para la detección de infecciones confirmadas o por sospecha en prótesis articulares.
- Por lo expuesto, el Instituto de Evaluación de Tecnologías Sanitarias en Salud e Investigación – IETSI aprueba el uso de ^{99m}Tc-Ciprofloxacina en gammagrafías



óseas para la detección de infecciones en prótesis articulares. El presente dictamen preliminar tiene una vigencia de dos años a partir de la fecha de su publicación.



II. INTRODUCCIÓN

A. ANTECEDENTES

La presente evaluación de tecnología expone la evidencia científica encontrada acerca del uso de ^{99m}Tc-Ciprofloxacina en gammagrafías óseas para la detección de infecciones en prótesis articulares. Se realizó esta evaluación a solicitud de la médica especialista en medicina nuclear Cecilia Aguilar Ramírez; a través del Comité Farmacoterapéutico del Hospital Nacional Carlos Alberto Seguín Escobedo de la Red Asistencial Arequipa.

De acuerdo con la **Directiva N° 003-IETSI-ESSALUD-2016**, la Red Asistencial Arequipa envía al Instituto de Evaluación de Tecnologías en Salud e Investigación – IETSI la solicitud de autorización de uso ^{99m}Tc-Ciprofloxacina no incluido en el Petitorio Farmacológico de EsSalud, según la siguiente pregunta PICO:

Red Asistencial Arequipa

P	Paciente con sospecha de proceso infeccioso de origen desconocido y en pacientes con prótesis articulares y elementos ortopédicos que requieran descartar infección de dichos artefactos protésicos.
I	Gammagrafía con ciprofloxacina-Tc-99m corporal total y/o segmentaria
C	No hay comparador
O	Indicado para el diagnóstico de procesos infecciosos, con buena sensibilidad, mínimamente invasivo, replicable. No sean reportadas reacciones adversas.

Con el objetivo de hacer precisiones respecto a los componentes de la pregunta PICO, se llevaron reuniones técnicas con los médicos especialistas en medicina nuclear Dr. Daniel Arturo Santos Orihuela y la Dra. Arlene Mónica García Raymondí; e integrantes del grupo de expertos del IETSI-ESSALUD. Estas reuniones permitieron la formulación de la pregunta PICO final, con el objetivo de poder satisfacer la necesidad del paciente que inspiró la solicitud, así como las necesidades de otros pacientes con la misma condición clínica. Por otro lado, dicha pregunta PICO también facilitará la búsqueda de la evidencia científica de manera sistemática y consistente. Esto permitirá que se disminuya el riesgo de sesgo de selección de estudios y publicaciones. Así, la versión final de la pregunta PICO con la que se ha realizado la presente evaluación es la siguiente:

P	Paciente con sospecha de infección ósea o con sospecha de infección en prótesis articular
I	Uso de ciprofloxacina marcado con Tecnecio-99m
C	Otros radiofármacos
O	Sensibilidad Especificidad Recurrencia de la enfermedad Persistencia de la enfermedad

B. ASPECTOS GENERALES

Las infecciones asociadas a dispositivos ortopédicos son un reto diagnóstico y terapéutico. Los implantes ortopédicos incluyen articulaciones protésicas, implantes espinales, dispositivos de fijación de fracturas, clavos, tornillos y placas, así como clavos intramedulares (Stengel. 2001). En los Estados Unidos, se colocan unas 400.000 prótesis de cadera y rodilla al año, y en todo el mundo más de un millón. El costo promedio del tratamiento de una prótesis infectada (retirada, con seis semanas de antibiótico terapia parenteral y sustitución posterior) se ha estimado en unos \$ 50.000. Se calcula que el costo global de las infecciones de prótesis en Estados Unidos puede oscilar entre 1.2 y 4 millones de dólares en reconstrucciones ortopédicas (Sociedad Española de Quimioterapia 2003).

En la actualidad, la incidencia de infecciones en prótesis articulares se ha reducido considerablemente, siendo actualmente aproximadamente 1.5 % para prótesis de cadera y 2.5 % en rodilla. El origen más frecuente de estas infecciones ocurre durante la intervención quirúrgica a partir de la flora bacteriana en la piel del paciente, del personal que interviene o del medio ambiente, lo cual compone aproximadamente el 60 % de los casos. El 40 % restante se estipula que se genera por bacteriemias desde un foco distante o por contigüidad, por implantación directa en un procedimiento diagnóstico o terapéutico y, más raramente, por infecciones quiescentes del hueso previas al implante que se reactivan por el traumatismo que conlleva su colocación. De los microorganismos causantes de infecciones, existe un predominio de las bacterias Gram positivas (más del 50 % de los casos) particularmente del género *Staphylococcus* (Sociedad Española de Quimioterapia 2003). Otros microorganismos como *Enterococcus* y bacilos gram negativos, incluyendo *Pseudomonas aeruginosa*, *Enterobacter spp.*, y *Klebsiella spp.*, también son aislamientos frecuentes de las infecciones ortopédicas (CENETEC, 2013).



La infección asociada a dispositivos ortopédicos (IADO) corresponde al grupo que requiere intervención quirúrgica para su resolución y se describe como la presencia de trayectos fistulosos que comunican el espacio periférico hacia al dispositivo, o un cultivo positivo por lo menos en dos muestras quirúrgicas de material tomado de tejidos transquirúrgicos, o aspirado articular, o la presencia de neutrófilos en especímenes de tejido, o la presencia de material purulento durante la cirugía (Betsch, 2008). Esta infección asociada puede ser clasificada como temprana (dentro de los 3 meses del evento quirúrgico), media (de los 3 a 24 meses después de la cirugía), o tardía (después de 24 meses post-quirúrgicos) de acuerdo con el momento en que se presente. En pacientes con presentación tardías, las manifestaciones clínicas son diferentes y no siempre asociados a infección, como dolor persistente o ascendente, aflojamiento de la prótesis sin fiebre o fiebre de muy bajo grado (CENETEC, 2013).



El diagnóstico de infecciones profundas, como lo son las asociadas a dispositivos ortopédicos y por infecciones óseas, puede significar un gran reto para los especialistas. Los métodos de diagnóstico por imágenes (rayos x, tomografías computarizadas, resonancia magnética y ultrasonido) son útiles mas no son específicos para la detección de infecciones. Sin embargo, el uso de radiofármacos para imágenes diagnósticas ha mejorado la detección de infecciones en imagenología ya que muestra los cambios a nivel patofisiológico a diferencia de los grandes cambios estructurales que sólo proveen las pruebas convencionales por imágenes sin el uso de radiofármacos.



La gammagrafía (scint, scintilla latina, chispa) es una prueba diagnóstica en medicina nuclear, donde los radioisótopos conectados a fármacos viajan a un órgano o tejido específico (radiofármacos) se toman internamente y la radiación gamma emitida es capturada por detectores externos) para formar imágenes bidimensionales en un proceso similar a la captura de imágenes de rayos X. Por el contrario, SPECT y la tomografía de emisión de positrones (PET) forman imágenes tridimensionales, y por lo tanto se clasifican como técnicas separadas para la gammagrafía, aunque también utilizan cámaras gamma para detectar la radiación interna. La gammagrafía es diferente de una radiografía de diagnóstico donde la radiación externa se pasa a través del cuerpo para formar una imagen (Rien et al 2004, Britton et al 2002).

En la gammagrafía se inyecta por vía intravenosa un isótopo radiactivo que tiene preferencia a depositarse en el hueso. El isótopo suele ser tecnecio; posteriormente se utiliza una cámara gamma para captar las radiaciones emitidas por el isótopo. Esta señal se procesa para obtener un escáner de todo el esqueleto; por lo que, suele referirse a la prueba como rastreo óseo (Rien et al 2004, Britton et al 2002).

C. TECNOLOGIA SANITARIA DE INTERES

El ^{99m}Tc-Ciprofloxacina ha sido desarrollado para mejorar la sensibilidad y especificidad de las pruebas de diagnóstico de inflamación. Este radiofármaco está compuesto por el antibiótico sintético de amplio espectro vinculado al radiofármaco (^{99m}Tc-Ciprofloxacina). Al estar ambos vinculados, se combinan las ventajas de un marcador y la capacidad localizadora de amplio espectro de un antibiótico como ciprofloxacina. Los estudios in-vitro han mostrado el mecanismo de acción del radiofármaco: localiza las altas concentraciones de absceso causado por bacterias gram positivas y gram negativas, pero no localiza áreas de inflamación estéril o sitios de absceso con bacterias muertas.

Según la Dirección General de Medicamentos, Insumos y Drogas (DIGEMID), el mercado peruano cuenta en la actualidad con un único registro sanitario: RE00049 para el compuesto activo CIPROFLOXACINA – SN 4.0 mg. Dicho compuesto se presenta en una caja con 05 viales de vidrio de tipo I incoloro, que contienen 4 mg de ciprofloxacina unidos a una molécula de estaño (Sn). El estaño es el metal responsable de la unión con el Tecnecio 99 (^{99m}Tc), el cual es mezclado por separado en la práctica clínica con Ciprofloxacina-Sn, para finalmente lograr la molécula ^{99m}Tc-Ciprofloxacina, marcadora de las células infecciosas.



Registro Sanitario	Nombre	Forma Farmacéutica	Titular	Rubro
RE00049	CIPROFLOXACINA - SN 4.0mg	POLVO PARA SOLUCION INYECTABLE	E.E. S.R.LTDA.	PRODUCTO RADIOFARMACO

III. METODOLOGÍA

A. ESTRATEGIA DE BUSQUEDA

Se llevó a cabo una búsqueda sistemática de la literatura con respecto al uso de ^{99m}Tc-Ciprofloxacina en gammagrafías óseas para la detección de infecciones óseas y en prótesis articulares.

Para la búsqueda primaria se revisó en primer lugar la información disponible por entes reguladoras y normativas de autorización comercial como la Administración de Drogas y Alimentos (FDA) de Estados Unidos, la Agencia de Medicamentos Europea (EMA) y la Dirección General de Medicamentos y Drogas (DIGEMID) en el Perú.

Para complementar la búsqueda se realizó una búsqueda manual en las páginas web de grupos dedicados a la investigación y educación en salud que elaboran guías de práctica clínica como:

- World Health Organization (WHO).
- The National Institute for Health and Care Excellence (NICE).
- National Guideline Clearinghouse (NGC).
- Canadian Agency for Drugs and Technologies in Health (CADTH).
- Scottish Medicines Consortium (SMC).
- Haute Autorité de Santé (HAS).
- Instituto de Evaluación de Tecnologías Sanitarias (IETS) de Colombia.
- Instituto de Efectividad Clínica y Sanitaria (IECS) de Argentina.

Asimismo, se consultaron las páginas de sociedades especializadas en medicina nuclear como:

- Society of Nuclear Medicine and Molecular Imaging (SNMMI)
- British Nuclear Medicine Society
- European Association of Nuclear Medicine
- Australian and New Zealand Society of Nuclear Medicine
- Canadian Association of Nuclear Medicine
- Journals of the Society of Nuclear Medicine

Finalmente, se realizó una búsqueda dentro de las bases de datos Pubmed para filtrar artículos científicos y estudios primarios no identificados anteriormente.



B. TERMINOS DE BUSQUEDA

Para la búsqueda de información que pueda ser empleada para responder a la pregunta PICO, se utilizaron los siguientes términos relacionados a la población de interés, la intervención, el fármaco comparador y los tipos de estudio priorizados. Se emplearon términos Mesh y términos generales de lenguaje libre:

- ^{99m}Tc-Ciproflozacino/^{99m}Tc-Ciprofloxacín
- Ciproflozacino/Ciprofloxacín
- Radiotrazador/radiotracer
- Gammagrafia
- Radionuclide imaging
- Infecciones/Infections
- Osteoarticular Infection
- Prótesis/Prosthesis
- Imaging
- Scintigraphy
- Total body imaging/Complete body imaging
- Joint prosthesis
- Knee prosthesis
- Postoperative infection

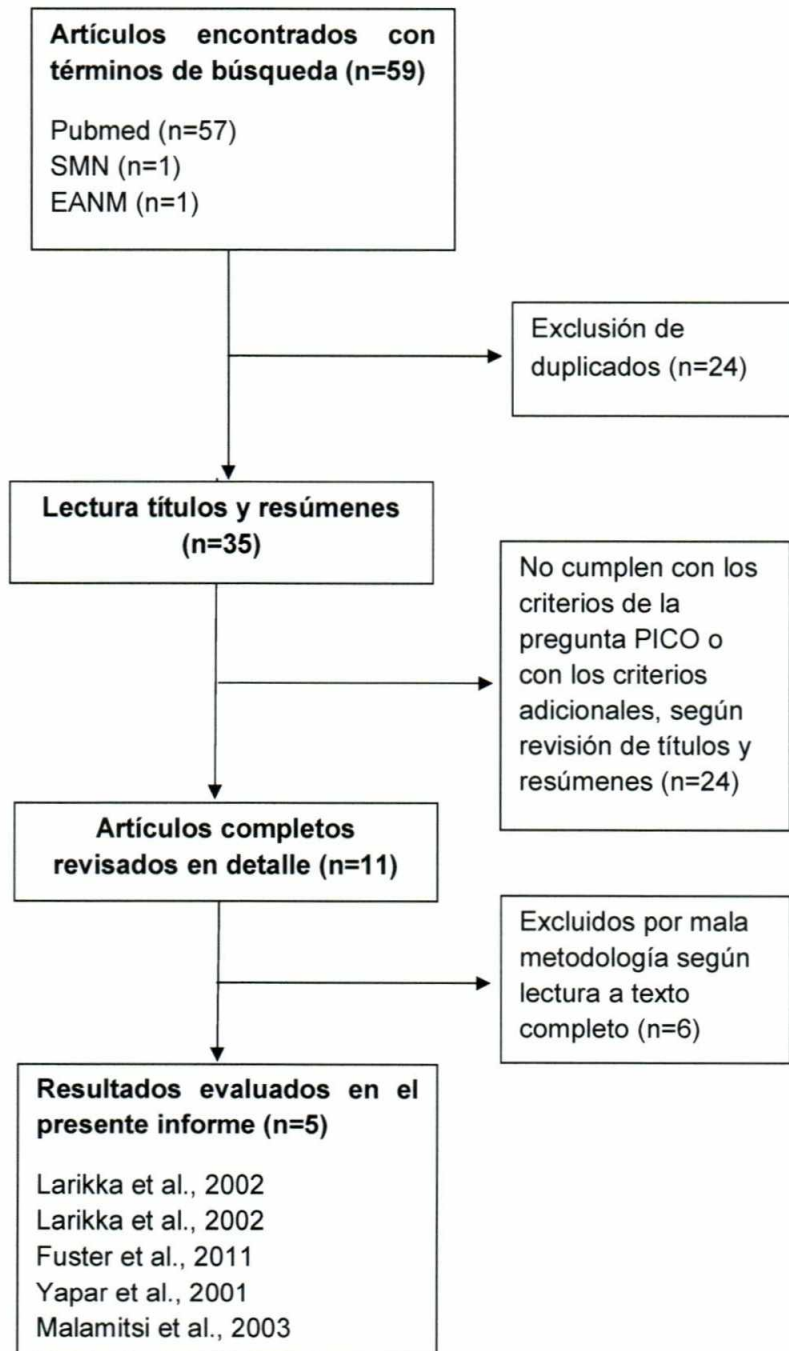
C. CRITERIOS DE ELEGIBILIDAD

En la selección de los estudios se priorizaron las guías de práctica clínica (GPC), evaluaciones de tecnología sanitaria (ETS), revisiones sistemáticas (RS), meta-análisis (MA) y ensayos clínicos aleatorizados (ECA) de fase III de acuerdo con la pregunta PICO. Adicionalmente, se revisaron los ensayos clínicos dentro de las revisiones sistemáticas o meta-análisis encontrados en el marco de la pregunta PICO como una fuente adicional de información y corroboración de los ensayos clínicos incluidos en el presente trabajo.



IV. RESULTADOS

FLUJOGRAMA DE SELECCIÓN DE BIBLIOGRAFÍA ENCONTRADA



A. SINOPSIS DE LA EVIDENCIA

En la presente sinopsis se describe la evidencia disponible encontrada a la fecha del uso de ^{99m}Tc-Ciprofloxacina en gammagrafías óseas para la detección de infecciones en prótesis articulares.

Guías clínicas

La Sociedad Europea de Medicina Nuclear (SEMN) ha elaborado dos guías de procedimientos en el manejo de inflamación o infección usando leucocitos marcados con ¹¹¹In-Oxina y ^{99m}Tc-HMPAO (*Guidelines for Labelling of Leukocytes with ¹¹¹In-Oxine, 2010* y *Guidelines for Labelling of Leukocytes with ^{99m}Tc-HMPAO, 2010*). Sin embargo, la SEMN no ha elaborado una guía que contemple el uso de ^{99m}Tc-Ciprofloxacina para el manejo de infección. La misma sociedad también ha elaborado una guía para procedimientos en huesos y articulaciones (*EANM practice guidelines for Bone Scintigraphy, 2016*) sin embargo esta tampoco describe el uso de ^{99m}Tc-Ciprofloxacina para los procedimientos de gammagrafías óseas.

La Sociedad de Medicina Nuclear e Imagen Molecular (SMNIM) elaboró, al igual que la SEMN, guías de procedimientos estandarizados. Para medicina general, la SMNIM cuenta con una guía para procedimientos estandarizados para el uso de radiofármacos (*SNMMI Procedure Standard for Use of Radiopharmaceuticals 4.0, 2007*). Para el manejo de inflamación e infección confirmada o con sospecha, se cuenta con guías que describen también el uso de radiofármacos como 18-FDG (*EANM Practice Guideline-SNMMI Procedure Standard for 18F-FDG Use in Inflammation and Infection, 2012*), Gallio (*SNMMI Procedure Standard for Gallium Scintigraphy in Inflammation 3.0, 2004*), Leucocitos marcados con ¹¹¹In (*SNMMI Procedure Standard for In-111 Leukocyte Scintigraphy for Suspected Infection/Inflammation 3.0, 2004*) y con Tc-^{99m}-HMPAO, más no se encontró una guía acerca del uso de ^{99m}Tc-Ciprofloxacina (*SNMMI Procedure Standard for Tc-99m Exametazime (HMPAO)-Labeled Leukocyte Scintigraphy for Suspected Infection/Inflammation 3.0, 2004*). Asimismo, se encontró una guía de la SMNIM para la realización de gammagrafías óseas en infección e inflamación (*ACR-SNMMI-SPR Practice Guideline for the Performance of Scintigraphy for Inflammation or Infection, 2009*), en la que tampoco se menciona el uso de ^{99m}Tc-Ciprofloxacina. Finalmente, las únicas dos guías para procedimientos en sistema esquelético tampoco especifican el ^{99m}Tc-Ciprofloxacina.

Finalmente se realizó una búsqueda manual en las sociedades de medicina nuclear de países latinoamericanos tales como la Federación Mexicana de medicina nuclear e imagen molecular y la Asociación Argentina de Biología y Medicina Nuclear, así como en el Perú, Ecuador y Chile. Sin embargo, no se encontraron guías de práctica clínica. Al no haber encontrado recomendaciones en guías clínicas, revisiones sistemáticas ni evaluaciones de tecnologías sanitarias del uso de ^{99m}Tc-Ciprofloxacina en gammagrafías óseas para la detección de infecciones óseas y en prótesis articulares, se recurre a la



búsqueda de estudios primarios de sensibilidad y especificidad de dicho compuesto, con lo que se encontraron los siguientes ensayos clínicos:

Ensayos clínicos

Después de la lectura de títulos y abstractos, se identificaron en total 11 ensayos clínicos que evaluaron la sensibilidad y especificidad de ^{99m}Tc-Ciprofloxacina en comparación a otras pruebas por imágenes con radioisótopos en infecciones ortopédicas confirmadas o con sospecha. Tras la lectura a texto completo, se seleccionaron los ensayos de mejor calidad metodológica, principalmente aquellos que mencionen la intervención de médicos evaluadores independientes para la lectura de gammagrafías que sean ciegos al diagnóstico y a los resultados paralelos de las imágenes de comparación. Así, de los diez ensayos encontrados, sólo cinco contaron con una descripción metodológica de calidad moderada a buena, por lo que fueron éstos cinco los considerados para la evaluación de la evidencia de nuestra pregunta PICO.



B. DESCRIPCIÓN DE LA EVALUACIÓN DE LA EVIDENCIA

i. ENSAYOS CLÍNICOS



Yapar et al., 2001 – “The efficacy of technetium-99m ciprofloxacin (^{99m}Tc-Ciprofloxacina) imaging in suspected orthopaedic ^{99m}Tc-Ciprofloxacina: a comparison with sequential bone/gallium imaging”

En este estudio se incluyeron 22 pacientes (12 mujeres, 10 hombres, edad media 51.7 ± 16.8 años) con sospecha de enfermedades infecciosas ortopédicas. Los tres estudios con los diferentes radiofármacos a comparar: ^{99m}Tc-metileno difosfonato trifásico (MDP), ^{99m}Tc-Ciprofloxacina y Galio-67 se realizaron en ocasiones separadas.

Todos los pacientes fueron sometidos a estudios con ^{99m}Tc-MDP y ^{99m}Tc-Ciprofloxacina. La imagen con 67-Ga no se pudo realizar en cuatro pacientes. Los kits de ^{99m}Tc-Ciprofloxacina se obtuvieron del Hospital St. Bartholomew (Londres y Reino Unido) con una guía de instrucciones. Todos los kits fueron preparados de acuerdo con las instrucciones del fabricante. Para el prescrito la dosis de radioactividad, se estimó la dosis equivalente efectiva a menos de 5 mSv.

Imagen de ^{99m}Tc-Ciprofloxacina: Después de una inyección intravenosa de 370 MBq (10 mCi) ^{99m}Tc-Ciprofloxacina, la imagen se realizó en 1 h y a 4 h después de la inyección. Las imágenes estáticas anteriores y posteriores fueron adquiridas con una cámara gamma de gran campo de visión (Camstar, GE Medical Systems) a 140 keV con una ventana del 15 % y una energía baja. Las imágenes fueron obtenidas con el paciente en posición supina. La cámara gamma se posicionó para la imagen de la parte afectada y el sitio contralateral.

Interpretación de la imagen: Todas las imágenes fueron interpretadas ciegamente por dos observadores independientes. El diagnóstico final se realizó por consenso cuando las lecturas eran diferentes por los diferentes evaluadores. La interpretación se realizó por separado, tanto para las imágenes tomadas a 1 h (fase temprana) y a las 4 h (fase tardía), siendo la clasificación de los hallazgos la siguiente: 0 = no absorción (igual a fondo), + = aumento ligeramente incrementado, ++ = aumento moderado de la captación, +++ = aumento severo de la captación.



Desenlaces primarios: La sensibilidad y la especificidad se calcularon dos veces, una vez sólo con los grados ++ y +++ como positivo para la infección, y una vez también considerando el grado + como resultado positivo. Cualquier disminución en el grado de la fase temprana a la tardía siempre se clasificó como un resultado negativo para la infección. La gammagrafía se consideró positiva para la osteomielitis. Cuando la distribución del galio difirió de la de MDP, o la intensidad relativa de la captación de galio superó a la del trazador óseo cuando su distribución era espacialmente congruente. La imagen ósea con 67-Ga fue considerada negativa cuando el resultado de las mismas fue normal (independientemente de los hallazgos de la exploración ósea), o cuando la distribución de los dos trazadores era espacialmente congruente y la intensidad relativa de la captación de galio fue menor que la del trazador óseo. La imagen fue considerada equívoca cuando la distribución de los dos trazadores fue espacialmente congruente y su relativa intensidad de absorción fue la misma.



Las artroplastias se consideraron infectadas si los organismos causantes fueron cultivados en los cultivos intra-operativos o si la purulencia fue evidente en la cirugía o si los frotis operativos revelaron evidencia de inflamación aguda. Las artroplastias se consideraron no infectadas si los frotis operativos no revelaron leucocitos y si no hubo crecimiento de organismos en los cultivos intra-operativos. Las artroplastias asintomáticas contralaterales que no fueron operadas fueron consideradas no infectadas. Para los pacientes con sospecha de osteomielitis, el diagnóstico de infección se estableció de acuerdo a cultivos positivos a la aspiración.

Se calcularon la sensibilidad, la especificidad y la precisión diagnóstica de la siguiente manera: sensibilidad = imágenes verdaderamente positivas / áreas infecciosas; especificidad = imágenes verdaderamente negativas / áreas no infecciosas; y la precisión = verdadero-positivo más verdadero-negativo / todas las áreas.

Resultados: Entre los 22 pacientes evaluados, 15 presentaron prótesis totales de cadera (2 bilaterales y 13 unilaterales), cuatro pacientes con prótesis total de rodilla (1 bilateral y 3 unilaterales) y uno tenía un clavo y una placa femoral. Para los últimos dos pacientes, el diagnóstico de sospecha fue artritis séptica y/o osteomielitis. Se identificó la presencia de infección en 12 pacientes con 13 sitios de lesión. De los 10 pacientes que tenían infecciones comprobadas de prótesis (6 en la prótesis de cadera y 4 en prótesis de rodilla). De los dos pacientes restantes uno mostró tener infección de pie y el segundo

mostró osteomielitis en la tibia izquierda y artritis séptica en el hombro derecho. De los 13 sitios de lesión con infección, tres presentaron evidencia histológica y de cultivo de tejidos de la infección, cuatro tenían sólo pruebas de cultivo, tres sólo tenían evidencia histológica y tres mostraron purulencia en la cirugía.

Se evaluaron un total de 26 sitios de lesión con ^{99m}Tc-CIPROFLOXACINA. En las imágenes de 1 h, los grados de captación fueron 0 para un sitio de lesión, + para 11 sitios, ++ para 12 sitios de lesión y +++ para dos sitios de lesión. En las imágenes de 4 h, ningún sitio de lesión mostró más intensidad en comparación con las primeras imágenes. Solo tres sitios de lesión mostraron una disminución en sus grados de captación. Cuando la sensibilidad, la especificidad y la precisión fueron calculados considerando solamente los grados ++ y +++ en las imágenes de 1h y 4 h como positivas, se encontró que ^{99m}Tc-Ciprofloxacina tuvo una sensibilidad del 85 %, una especificidad del 92 % y una precisión del 88 %. La sensibilidad, especificidad y precisión también se calcularon sobre la base de que el grado + representó un resultado positivo de la imagen. Como era de esperar, esto aumentó de la sensibilidad, al 92 %, pero disminuyó la especificidad considerablemente a 23 %.

Se evaluó un total de 18 pacientes con 21 sitios de lesión en imágenes óseas con galio (67-Ga). Según los criterios anteriormente mencionados, hubo 7 verdaderos positivos, 11 verdaderos negativos y 3 equívocos. Teniendo en cuenta sólo los hallazgos positivos o negativos para los pacientes periprotésicos con infección, no se obtuvieron resultados falsos positivos o falsos negativos. Teniendo en cuenta los resultados equívocos como negativo para la infección, la sensibilidad calculada, especificidad y exactitud para imágenes óseas con galio (67-Ga) fueron del 78 %, 100 % y 90 %, respectivamente.

En conclusión, la sensibilidad y especificidad de ^{99m}Tc-Ciprofloxacina oscila entre un 85 % - 92 % para la sensibilidad, una especificidad del 92 % - 23 %, según la categorización de los resultados como verdaderos negativos o positivos. Los resultados de estos desenlaces fueron superiores en sensibilidad a su comparador con galio (67-Ga), más no en especificidad. Es importante mencionar que los resultados fueron evaluados de manera ciega en un ensayo clínico con un comparador activo, lo cual redujo el riesgo de sesgo de la interpretación de los mismos. Sin embargo, se debe tomar en cuenta el pequeño tamaño muestral, lo cual hace difícil la generalización de estos resultados la población general de pacientes con infecciones de prótesis articulares. No obstante, siendo los resultados de estos desenlaces buenos para sensibilidad y especificidad, es posible postular que el ^{99m}Tc-Ciprofloxacina sea de beneficio para la toma de imágenes (gammagrafías óseas) para la detección de infecciones en prótesis articulares a pesar de la pequeña muestra.



Malamitsi et al., 2003 – “^{99m}Tc-Ciprofloxacina: a ^{99m}Tc-Ciprofloxacina radiopharmaceutical for the detection of bone infection”

Se incluyeron 45 pacientes con infección ósea comprobada o sospechosa en el estudio, que fue aprobado por el comité local de ética de los hospitales participantes después de que los pacientes hubieran dado su consentimiento informado. Fueron 22 hombres y 23 mujeres entre 7 y 84 años (edad media 47,5 años). Se evaluó la presencia o ausencia de infección en la población estudiada.

Los 45 pacientes fueron sometidos a 50 exploraciones de ^{99m}Tc-Ciprofloxacina, ya que los estudios se repitieron en el seguimiento en cinco pacientes. Para la gammagrafía cada paciente fue sometido a una exploración de ^{99m}Tc-Ciprofloxacina 1 h y 4 h después de la inyección de ciprofloxacina radiomarcado, y a una exploración MDP para evaluar el metabolismo óseo en el área afectada. Paralelamente, los pacientes también fueron evaluados con tomografías con HIG a las 4 h, y 24 h y con el radiotrazador 67-Ga a las 6 h y 24 h.

Imagen de ^{99m}Tc-Ciprofloxacina: Se inyectaron entre 370 y 400 MBq de ^{99m}Tc-Ciprofloxacina en cada paciente por vía intravenosa durante 40 segundos. Las imágenes estáticas anteriores y posteriores de cuerpo entero fueron adquiridas en aproximadamente 1 h y 4 h después de la inyección. Ambos planos y las tomografías (4h) fueron también adquiridas. La evaluación gammagráfica de ^{99m}Tc-Ciprofloxacina fue llevada a cabo de manera ciega por dos médicos de medicina nuclear. La calificación utilizada fue la siguiente: negativo (-), positivo (p) y Equívoca (p / -). La última definición se utilizó cuando el escáner fue ligeramente positivo.

Todos los pacientes fueron sometidos a radiología convencional, y casi todos ellos se sometieron a un TC o un MRI, o ambos. Los criterios clínico laboratorios aplicados para evaluar osteomielitis como “definida” se basaron en las definiciones de la CDC. La osteomielitis se caracterizó como “definido” cuando se presentó cualquiera de los siguientes características: (1) un microorganismo considerado como patógeno cultivado a partir de un hueso espécimen derivado de biopsia ósea abierta o cerrada; (2) evidencia de osteomielitis durante cirugía o por examen histopatológico; (3) dos de los siguientes criterios presentes, con ninguna otra causa reconocida de fiebre (> 38.8°C), hinchazón localizada, sensibilidad, calor o drenaje al lugar sospechoso de infección y cualquiera de los siguientes: a) organismo aislado de hemocultivo; b) prueba de antígeno positivo en sangre; c) radiografía evidencia de infección (es decir, radiología, TC y / o RM). La osteomielitis fue considerada como “probable” cuando los criterios de los CDC para la osteomielitis “definida” sólo se cumplieron parcialmente, pero el médico tratante consideró al paciente como infectado. La tuberculosis se verificó únicamente según muestras de biopsia ósea positivas, y brucella osteomielitis por aglutinación sanguínea positiva (titulados 1/320).

Resultados: Cuarenta y cinco pacientes fueron sometidos a 50 exploraciones con ^{99m}Tc-Ciprofloxacina, ya que los estudios se repitieron en el seguimiento en cinco pacientes.



No se observaron reacciones adversas después de la administración de ^{99m}Tc-Ciprofloxacina. De acuerdo con los criterios del CDC, de los 45 pacientes estudiados, 34 tenían osteomielitis "definida", seis con osteomielitis "probable", y cinco no estaban infectados. Dos pacientes recibieron antibióticos por más de 12 meses, y las biopsias óseas realizadas indicaron que no hubo infección activa. Cuatro pacientes con osteomielitis "definida" y "probable" fueron finalmente verdaderos-negativos tras un tratamiento prolongado con antibióticos. Se registraron dos resultados "falsos positivos" en dos pacientes, y un falso negativo.



Para calcular la sensibilidad de ^{99m}Tc-Ciprofloxacina, se incluyeron los resultados de pacientes con osteomielitis "definida" por según criterios del CDC, es decir, en estudios "verdaderamente positivos" y "falsos negativos", mientras que los pacientes con osteomielitis "probable" fueron excluidos. Por otro lado, para estimar la especificidad se incluyeron, los pacientes con osteomielitis "definida" curados después de un tratamiento exitoso, así como resultados de pacientes no infectados, es decir, "verdaderamente negativos" y "falsos positivos". En total, hubo 35 verdaderos positivos, ocho "verdaderos-negativos" y dos estudios "falsos positivos", y un "falso negativo". Al procesar estos datos, se calculó una sensibilidad del 97,2 % y una especificidad del 80 % para el diagnóstico con ^{99m}Tc-Ciprofloxacina.

Los resultados obtenidos para las imágenes con MDP fueron los siguientes: 29 verdaderos positivos, cinco verdaderos negativos, cuatro falsos negativos, y un falso positivo. La sensibilidad calculada de MDP trifásico fue del 87,9 %, y la especificidad fue del 83.3 %. Las imágenes con HIG y 67-Ga se utilizaron sólo en 23 y 24 estudios, respectivamente, por lo que los resultados obtenidos no eran estrictamente comparables con los de para ^{99m}Tc-Ciprofloxacina. Sin embargo, se estimó una especificidad de 50 % para 67-Ga.



En conclusión, la sensibilidad y especificidad de ^{99m}Tc-Ciprofloxacina fue calculada en un 97.2 % para la sensibilidad, 80% para la especificidad. Los resultados de estos desenlaces fueron superiores en sensibilidad y especificidad a sus comparadores con galio (67-Ga) y MDP trifásico. Es importante mencionar que los resultados fueron evaluados de manera ciega en un ensayo clínico con un comparador activo, lo cual redujo el riesgo de sesgo de la interpretación de los mismos. Sin embargo, se debe tomar en cuenta el pequeño tamaño muestral, lo cual hace difícil la generalización de estos resultados a la población general de pacientes con infecciones de prótesis articulares. No obstante, siendo los resultados de estos desenlaces buenos para sensibilidad y especificidad, es posible postular que el ^{99m}Tc-Ciprofloxacina sea de beneficio para la toma de imágenes (gammagrafías óseas) para la detección de infecciones en prótesis articulares a pesar de la pequeña muestra.

Larikka et al., 2002 – “Comparison of ^{99m}Tc-Ciprofloxacin, ^{99m}Tc white blood cell and three phase one imaging in the diagnosis of hip prosthesis infections: improved diagnostic accuracy with extended imaging time”

El objetivo de este estudio fue examinar las características diagnósticas de las imágenes con ^{99m}Tc-Ciprofloxacin para la detección de infección en una serie de pacientes con reemplazo de cadera sintomático. Las pruebas diagnósticas de comparación fueron las imágenes de leucocitos marcados con Tecnecio 99m y la gammagrafía trifásica.

Este estudio evaluó a 30 pacientes (11 hombres y 19 mujeres) con prótesis de cadera, con sospecha de infección protésica basado en dolor de cadera durante reposo o durante la actividad física. Todos los pacientes habían recibido operaciones de prótesis de cadera total. Las causas para la cirugía de prótesis incluyeron artrosis, trauma, y anomalías de cadera congénitas. Los criterios para la presencia o ausencia de infección se basaron en los hallazgos quirúrgicos o el resultado clínico final, al cual se le realizó seguimiento por lo menos un año después de la toma de imagen. Se confirmaron infecciones basado en crecimiento bacteriano (n=4) o en muestras por aspiración.

Imagen de ^{99m}Tc-Ciprofloxacin: Después de una inyección intravenosa de 370 MBq (10 mCi) ^{99m}Tc-Ciprofloxacin, las imágenes se realizaron a la hora, a las 4 horas y a las 24 horas después de la inyección. Las imágenes de cadera con ^{99m}Tc-ciprofloxacin fueron tomadas de la vista posterior y anterior después de inyectado el radio trazador, con un tiempo de 10 minutos entre cada toma. Las tomas de cuerpo completo y laterales de las rodillas se realizaron después de 4 horas de la inyección. La lectura de las imágenes fue considerada positiva al identificar la absorción constante del radiotrazador en el sitio de la prótesis sintomática. La intensidad de la absorción periprotésica fue evaluada en relación de las áreas de referencia establecida. Así, las imágenes con ^{99m}Tc-Ciprofloxacin fueron consideradas positivas para la infección cuando se observa acumulación intensa del radiotrazador en el área protésica en la que se experimentan los síntomas. La evaluación de las imágenes fue realizada por dos médicos nucleares, ciegos a la data clínica de los participantes, y a los resultados de interpretación de las imágenes con la intervención de comparación.

Resultados: Las evaluaciones mostraron la presencia de infección en prótesis en 8 pacientes de los 30 en total (27 %) y 22 no infectadas con el *Gold* estándar para este estudio (gammagrafía trifásica). El ^{99m}Tc-ciprofloxacin identificó correctamente las 8 infecciones durante las tomas a diferentes periodos de tiempo (1h, 4h y 24h). De los 22 no infectados, el ^{99m}Tc-ciprofloxacin marcó inicialmente, resultados positivos en 13 prótesis, las cuales fueron identificados como falsos positivos, ya que con el paso de las horas la absorción del radiotrazador disminuyó su acumulación y el resultado fue declarado negativo para infección. Las imágenes con Leucocitos marcados con Tecnecio 99m identificaron correctamente 5 de las 8 infecciones (sensibilidad del 62 %) y no presentó hallazgos falsos positivos. Sin embargo, este comparador identificó correctamente todos los resultados negativos, siendo su especificidad del 100 %. La precisión diagnóstica de los Leucocitos marcados con Tecnecio 99m fue del 90 %, mientras que el ^{99m}Tc-ciprofloxacin tuvo una precisión diagnóstica del 97 %. Así, los autores reportan una sensibilidad del 100 % (a las 1h, 4h, y 24h) de ^{99m}Tc-ciprofloxacin y una especificidad del 41 % a la primera hora, 68 % a las 4h y 95 % a las 24 h de la toma de imagen.



En conclusión, los resultados de estos desenlaces para ^{99m}Tc-ciprofloxacina fueron superiores en sensibilidad a su comparador *Leucocitos marcados con Tecnecio 99m* más no en especificidad. Es importante mencionar que los resultados fueron evaluados de manera ciega en un ensayo clínico con un comparador activo, lo cual redujo el riesgo de sesgo de la interpretación de los mismos. Sin embargo, se debe tomar en cuenta el pequeño tamaño muestral, lo cual hace difícil la generalización de estos resultados la población general de pacientes con infecciones de prótesis articulares. No obstante, siendo los resultados de estos desenlaces buenos para sensibilidad y especificidad, es posible postular que el ^{99m}Tc-Ciprofloxacina sea de beneficio para la toma de imágenes (gammagrafías óseas) para la detección de infecciones en prótesis articulares a pesar de la pequeña muestra.



Fuster et al., 2011 – “Usefulness of ^{99m}Tc-Ciprofloxacina scintigraphy in the diagnosis of prosthetic joint infections”

El objetivo del estudio fue evaluar la sensibilidad de la gammagrafía con ^{99m}Tc-Ciprofloxacina en el diagnóstico de infecciones protésicas en articulaciones. Se evaluaron 40 pacientes con prótesis de cadera total (n=21), rodilla (n=16), y hombro (n=3), edad promedio de 66 años ± 10 años. La infección protésica articular fue definida como dos o más cultivos de seis en total, del tejido periprotésico que resultaran positivos para el mismo microorganismo o evidencia macroscópica de purulencia. El seguimiento prospectivo estándar incluyó pacientes ambulatorios con visitas a los 0.5, 1, 3, 6 y 12 meses con evaluación clínica, analítica y radiológica (radiografía simple). Se definió como negativo para infección cuando seis cultivos intraoperatorios e histopatológicos obtenidos durante la revisión de la artroplastia fue negativa y en ausencia de evidencia de infección después de 12 meses de seguimiento en aquellos pacientes no candidatos para cirugía.

Se realizaron tomas de las vistas anteriores y posteriores de la articulación afectada en todos los pacientes. Todas las imágenes fueron interpretadas por tres médicos nucleares ciegos a los datos clínicos, resultados de los cultivos y resultados parciales de las imágenes tomadas.

Imagen de ^{99m}Tc-ciprofloxacina: Todos los pacientes fueron sometidos a una exploración ósea convencional y combinada de gammagrafías con leucocitos marcados con ^{99m}Tc-hexamethylpropyleneamine y de médula ósea con ^{99m}Tc-colloide. La gammagrafía con ^{99m}Tc-Ciprofloxacina se realizó a 1 h, a las 4 h y a las 24 h después de una inyección intravenosa de 370MBq de actividad. Todas las imágenes fueron adquiridas con una cámara G de dos cabezas.

Resultados: Se calcularon la sensibilidad, especificidad, valor predictivo negativo y positivo de las imágenes tomadas a las horas 1 h, 4 h y 24 h después de la inyección con el radiotrazador. Se identificaron 16 infecciones de los 40 casos según los cultivos de tejido periprotésico. A las 24hrs de la toma de imagen, la sensibilidad del ^{99m}Tc-Ciprofloxacina fue del 88 % y especificidad del 71 %. El valor predictivo positivo fue de



67 % y valor predictivo negativo 89 %. También se evaluó la sensibilidad, especificidad y valores predictivos negativos y positivos a la hora, y cuatro horas. Estos desenlaces fueron más bajos en especificidad en comparación a la toma a las 24 h (46 % a la hora y 50 % a las 4 h) mas no en sensibilidad (94 % a la hora y 88 % a las 4 h).

Es importante mencionar que los resultados fueron evaluados de manera ciega en un ensayo clínico con un comparador activo, lo cual redujo el riesgo de sesgo de la interpretación de los mismos. Sin embargo, se debe tomar en cuenta el pequeño tamaño muestral, lo cual hace difícil la generalización de estos resultados en la población general de pacientes con infecciones de prótesis articulares. No obstante, siendo los resultados de alta sensibilidad y alta especificidad, es posible postular que el ^{99m}Tc-Ciprofloxacina sea de beneficio para la toma de imágenes (gammagrafías óseas) para la detección de infecciones en prótesis articulares a pesar de la pequeña muestra.



Larikka et al., 2002 – “^{99m}Tc-Ciprofloxacina (99m-Tc-Ciprofloxacina) imaging in the diagnosis of knee prosthesis infections”

El objetivo de este estudio fue la evaluación de características diagnósticas de imágenes con ^{99m}Tc-Ciprofloxacina en prótesis de rodilla sintomáticas de infección. Se seleccionaron 16 pacientes con prótesis de rodilla con sospecha clínica de infección protésica debido a presencia de dolor reportado por el paciente durante actividad física o en reposo. Cuatro varones y doce mujeres con edad mediana de 70 años (rango 60 a 82 años) con prótesis de rodilla completa debido a cirugía por artrosis o artritis reumatoide. El tiempo de seguimiento post-operatorio varía entre los pacientes desde 1 mes a 16 años.

Las prótesis fueron consideradas infectadas si los cultivos de tejidos tomados por muestras de aspiración repetida presentaron crecimiento bacteriano (prueba *Gold* estándar usada para este estudio). Las prótesis se consideraron negativas para infección si los cultivos no presentaron crecimiento bacteriano y no se observó purulencia durante la cirugía.

Imagen de ^{99m}Tc-ciprofloxacina: Las imágenes de cadera con ^{99m}Tc-ciprofloxacina fueron tomadas de la vista posterior y anterior a la hora, 4 horas y 24 horas después de inyectado el radiotrazador, con un tiempo de 10 minutos entre cada toma. Las tomas de cuerpo completo y laterales de las rodillas se realizaron después de 4 horas de la inyección. Las imágenes se realizaron con una cámara gamma en Adac. Las evaluaciones por imágenes se realizaron de manera ciega a los datos clínicos y a los resultados de los cultivos tomados en las muestras por aspiración. Las imágenes fueron consideradas positivas al observar acumulación del radiotrazador en el área sintomática en la prótesis. De mostrar un patrón decreciente de acumulación de radiotrazador, la imagen se considera negativa para la identificación de infección.

Resultados: Los resultados muestran 7 pacientes de los 16 en total, con infecciones confirmadas según las muestras por aspiración (44 %). Las imágenes con ^{99m}Tc-Ciprofloxacina identificaron correctamente 6 de las 7 infecciones confirmadas durante



todos los tiempos de toma de imágenes (1 h, 4 h y 24 h). En 5 de las 9 prótesis no infectadas, se interpretó una imagen positiva originalmente, la cual disminuyó la intensidad de la acumulación del radiotrazador con el paso de las horas, por lo cual fueron identificadas como falsos positivos. Así, en este estudio se calculó que la sensibilidad del ^{99m}Tc-Ciprofloxacina fue del 86 %, especificidad del 78 %, valor predictivo positivo del 75% y valor predictivo negativo del 88%. La precisión diagnóstica se estableció en un 81 % para la identificación de infecciones en prótesis de rodilla.

Es importante mencionar que, los resultados fueron evaluados de manera ciega en un ensayo clínico con un comparador activo, lo cual redujo el riesgo de sesgo de la interpretación de los mismos. Sin embargo, se debe tomar en cuenta el pequeño tamaño muestral, lo cual hace difícil la generalización de estos resultados a la población general de pacientes con infecciones de prótesis articulares. No obstante, siendo los resultados de alta sensibilidad y alta especificidad, es posible postular que el ^{99m}Tc-Ciprofloxacina sea de beneficio para la toma de imágenes (gammagrafías óseas) para la detección de infecciones en prótesis articulares a pesar de la pequeña muestra.



VI. DISCUSION

La presente evaluación de tecnología sanitaria presenta evidencia acerca del uso de ^{99m}Tc-Ciprofloxacina en gammagrafías óseas para la detección de infecciones óseas y en prótesis articulares. Tras la extensa búsqueda de bibliografía se identificaron once estudios de eficacia diagnóstica, los cuales aportaron evidencia acerca de la sensibilidad y especificidad de ^{99m}Tc-Ciprofloxacina frente a otros radiofármacos como *Galio-67* (⁶⁷Ga) y *Leucocitos marcados con indio-111* (¹¹¹In) en la población de pacientes de interés de la pregunta PICO.

Con respecto a la metodología de los estudios revisados, se encontró que la calidad fue baja en seis estudios (Sonmezoglu et al 2001, Vinjamuri et al 1996, Hall et al 1998, Britton 1997, Sharma 2007, De Winter 2003), por lo que, se excluyeron de la evaluación de evidencia del presente dictamen. En estos estudios, se sugiere una mayor eficacia (i.e. mayor sensibilidad y especificidad) de ^{99m}Tc-Ciprofloxacina frente a sus comparadores, sin embargo, se consideró que estos estudios fueron menos fiables ya que existió un riesgo de sesgo en los resultados reportados. Esto se debió principalmente a que los investigadores no fueron ciegos en la evaluación de los desenlaces, por lo que se pudo haber introducido un error tipo I. Cabe mencionar, además que la población de pacientes analizada por los estudios constituye grupos muy pequeños de menos de 50 pacientes, por lo que es difícil generalizar los resultados de desenlaces de sensibilidad, especificidad a una población más amplia como lo son todos los pacientes con sospecha o confirmación de infección de prótesis ortopédicas.

No obstante, los cinco ensayos clínicos restantes si contaron con una metodología moderada a buena, en la que se menciona la intervención de médicos evaluadores independientes para la lectura de gammagrafías que sean ciegos al diagnóstico y a los resultados paralelos de las imágenes de comparación. Según los datos reportados por los ensayos, la sensibilidad de ^{99m}Tc-Ciprofloxacina frente a otros radiotrazadores de comparación es superior al 80 % y la especificidad superior al 70 % siendo estos resultados congruentes entre los estudios, a pesar que las comparaciones no fueron uniformes entre los mismos. Se debe tomar en cuenta el pequeño tamaño muestral, lo cual hace difícil la generalización de estos resultados a la población general de pacientes con infecciones óseas y de prótesis articulares. Sin embargo, a pesar de este hecho es posible postular que el ^{99m}Tc-Ciprofloxacina es de beneficio para la toma de imágenes (gammagrafías óseas) para la detección de infecciones óseas y en prótesis articulares dados los resultados de alta sensibilidad y especificidad.

Adicionalmente, el mercado peruano cuenta únicamente con el isótopo radioactivo Tecnecio-99m para ser usado como marcador de antibióticos como ciprofloxacina, a pesar que la revisión de las guías internacionales reveló que este compuesto ya no es usado en la práctica clínica a diferencia de sus similares *Galio-67* (⁶⁷Ga) y *Leucocitos marcados con Indio-111* (¹¹¹In). Por lo tanto, el ^{99m}Tc-Ciprofloxacina sería la única



alternativa con la que se cuenta actualmente en el mercado peruano para la detección de infecciones óseas y en prótesis articulares.



VII. CONCLUSIONES

- La presente evaluación de tecnología sanitaria presenta la evidencia científica encontrada acerca del uso de ^{99m}Tc-Ciprofloxacina en gammagrafías óseas para la detección de infecciones óseas y en prótesis articulares.
- No se encontraron guías de práctica clínica que hayan descrito el uso de ^{99m}Tc-Ciprofloxacina para los procedimientos de gammagrafías óseas. Tampoco se encontraron estudios del tipo revisiones sistemáticas o evaluaciones de tecnologías sanitarias que hayan evaluado ^{99m}Tc-Ciprofloxacina con intervención diagnóstica en la población de interés.
- Se encontraron cinco ensayos clínicos, los cuales contaron con una metodología moderada a buena, en la que se menciona la intervención de médicos evaluadores independientes para la lectura de gammagrafías que sean ciegos al diagnóstico y a los resultados paralelos de las imágenes de comparación. Los estudios muestran una buena sensibilidad (80 - 90 %) y especificidad (70 – 80 %) de ^{99m}Tc-Ciprofloxacina frente a otros comparadores radiofármacos.
- El mercado peruano cuenta únicamente con el isótopo radioactivo Tecnecio-99m para ser usado como radiotrazador para este tipo de moléculas. Por lo tanto, el ^{99m}Tc-Ciprofloxacina es la única alternativa disponible en el mercado peruano para la realización de gammagrafías óseas para la detección de infecciones óseas confirmadas o por sospecha en prótesis articulares.
- Por lo expuesto, el Instituto de Evaluación de Tecnologías Sanitarias en Salud e Investigación – IETSI aprueba el uso de ^{99m}Tc-Ciprofloxacina en gammagrafías óseas para la detección de infecciones óseas y en prótesis articulares. El presente dictamen preliminar tiene una vigencia de dos años a partir de la fecha de su publicación.



VIII. RECOMENDACIONES

Se debe reportar al Comité Farmacoterapéutico correspondiente y al IETSI, cada paciente que utilizó ^{99m}Tc-Ciprofloxacina, mediante informe con el Anexo N ° 07 de la **Directiva N° 003-IETSI-ESSALUD-2016**.

Cada informe debe incorporar la siguiente información:

Desenlaces Clínicos a reportar por paciente:

De evaluación diagnóstica:

- Identificación de foco infeccioso óseo o periprotésico.

De seguimiento:

- Evaluación de la respuesta al tratamiento del foco infeccioso.



IX. REFERENCIAS BIBLIOGRAFICAS

Britton K E et al 2002 Imaging bacterial infection with ^{99m}Tc-ciprofloxacin (99m-Tc-Ciprofloxacina) *J. Clin. Pathol.* 55 817–23.

De Winter et al., 2004 – “^{99m}Tc-Ciprofloxacin planar and tomographic imaging for the diagnosis of infection in the postoperative spine: experience in 48 patients”.

Fuster et al., 2011. Usefulness of ^{99m}Tc-Ciprofloxacin scintigraphy in the diagnosis of prosthetic joint infections.

Larikka et al., 2002. ^{99m}Tc-Ciprofloxacin (99m-Tc-Ciprofloxacina) imaging in the diagnosis of knee prosthesis infections.

Larikka et al., 2002. Comparison of ^{99m}Tc-Ciprofloxacin, ^{99m}Tc white blood cell and three phase one imaging in the diagnosis of hip prosthesis infections: improved diagnostic accuracy with extended imaging time.

Malamitsi et al., 2003. ^{99m}Tc-Ciprofloxacin: a ^{99m}Tc-Ciprofloxacin radiopharmaceutical for the detection of bone infection.

Rien H S et al 2004. Synthesis and comparison of ^{99m}Tc-enrofloxacin and ^{99m}Tc-ciprofloxacin *J. Nucl. Med.* 45 2088-94.

Yapar et al., 2001. The efficacy of technetium-99m ciprofloxacin (99m-Tc-Ciprofloxacina) imaging in suspected orthopaedic ^{99m}Tc-Ciprofloxacina: a comparison with sequential bone/gallium imaging.



ANEXO N° 1: Condiciones de uso

El paciente a ser considerado para recibir ^{99m}Tc-Ciprofloxacina debe cumplir con los siguientes criterios clínicos acreditados por el médico especialista* tratante.

Diagnóstico/ condición de salud	Paciente con sospecha de infección ósea o sospecha de infección en prótesis articular para la detección o diagnóstico del foco infeccioso.
Grupo etario	Sin restricciones
Tiempo máximo que el Comité Farmacoterapéutico puede aprobar el uso del medicamento en cada paciente	2 meses
Condición clínica del paciente para ser apto de recibir el medicamento	<ul style="list-style-type: none"> - Examen clínico que evidencie sintomatología infecciosa de sospecha de compromiso óseo o articular protésico (ej.: dolor o limitación de la función). - Imágenes de la región de sospecha discordante (negativo para la sospecha de infección) con la sintomatología en examen clínico positivo para infección.
Presentar la siguiente información ADICIONAL debidamente documentada en el expediente del paciente de solicitud del medicamento	<ul style="list-style-type: none"> - Hemograma completo que evidencie proceso infeccioso (i.e. desviación izquierda). - VSG mayor de 10.
Presentar la siguiente información debidamente documentada al término de la administración del tratamiento con el Anexo N° 07 de la Directiva N°003-IETSI-ESALUD-2016.	<p><u>De evaluación diagnóstica:</u></p> <ul style="list-style-type: none"> - Identificación de foco infeccioso óseo o periprotésico <p><u>De seguimiento:</u></p> <ul style="list-style-type: none"> - Evaluación de la respuesta al tratamiento del foco infeccioso

* Médico especialista en medicina nuclear

